

Caso clínico

KRANION 2003;3:36-8

A la tercera... va la vencida

M. GONZÁLEZ-DELGADO, V. MATEOS

Caso clínico

I. Abril de 2001: "Me duele mucho este lado de la cabeza"

Mujer de 68 años de edad sin antecedentes neurológicos de interés y sin historia previa de cefaleas. Desde enero de 2001 aquejaba dolor periocular derecho irradiado a hemicráneo ipsilateral. En ningún momento había constatado signos de disfunción autonómica locales. Tampoco refería otros síntomas acompañantes. Aunque el dolor inicialmente había sido leve-moderado, en las semanas previas a la consulta se había intensificado llegando a interferir incluso, el ritmo de sueño. Los fármacos utilizados (analgésicos convencionales, AINE y triptanes orales) se habían mostrado ineficaces. Había sido estudiada en otro centro con estudios normales (incluyendo RM craneal). La exploración al ingreso en nuestro Servicio fue normal, en especial la referida a pares craneales, fondo de ojo y área ORL. Las arterias temporales latían simétricas y con buen pulso. La TC y RM craneales (dirigida esta última a la región paraselar) fueron normales. La VSG fue de 41. Se realizó una biopsia de la arteria temporal que no mostró cambios inflamatorios. Se instauró tratamiento con indometacina, fármaco con el que, al llegar a 50 mg/12 h, la paciente quedó libre de dolor. El diagnóstico al alta

fue de hemicránea crónica indometacín-sensible. En mayo y septiembre de 2001 la paciente fue revisada en consultas y, dado que se encontraba asintomática, se procedió a retirar la indometacina.

II. Noviembre de 2001: "Mire cómo se me ha puesto el ojo"

En noviembre de 2001 la paciente acudió a la consulta, de forma no programada, por presentar protrusión del globo ocular derecho con lagrimeo y enrojecimiento del mismo. Refería un debut agudo de estos síntomas y la ausencia de antecedente traumático o de otro tipo. Aunque existía discreto dolorimiento periocular no era de la intensidad del primer episodio. En la exploración se constató un exoftalmos manifiesto con inyección y quemosis conjuntival (Fig. 1). En la exploración de fondo de ojo (normal en el ingreso previo) se apreciaron hemorragias coriorretinianas y aumento significativo del calibre venoso. Una RM constató una marcada asimetría en el tamaño y densidad de los músculos periorbitarios (Fig. 2). La angio-RM dirigida a seno cavernoso fue normal. Los estudios analíticos (PCR, FR, ECA, ANA, ANCA y hormonas tiroideas) fueron normales o negativos. Con la impresión diagnóstica de miositis orbitaria idiopática se instauró tratamiento con prednisona a dosis de 1 mg/kg/día.

Dirección para correspondencia:

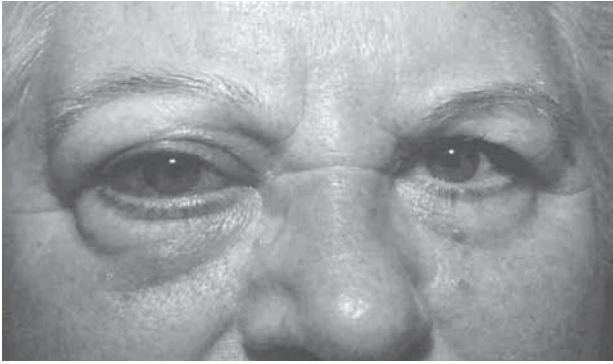

Figura 1. Puede apreciarse el exoftalmos derecho junto con la marcada inyección conjuntival y la vascularización en cabeza de medusa. A simple vista también era evidente la quemosis conjuntival.

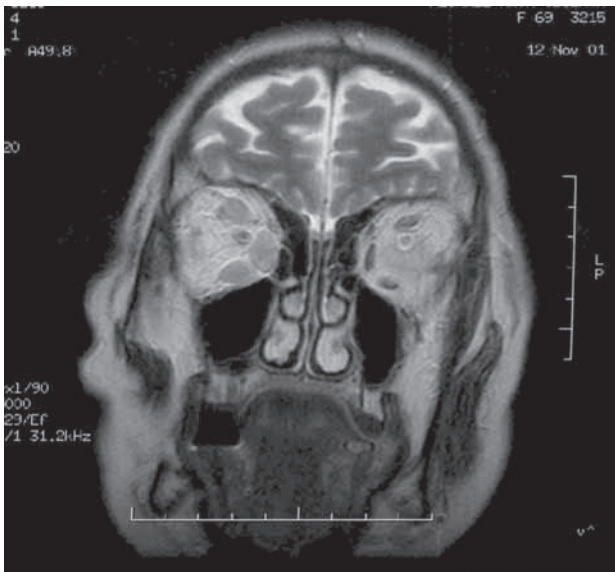
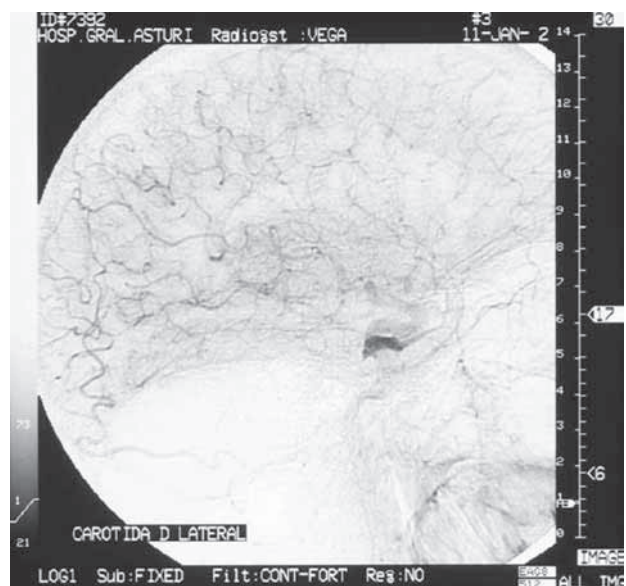
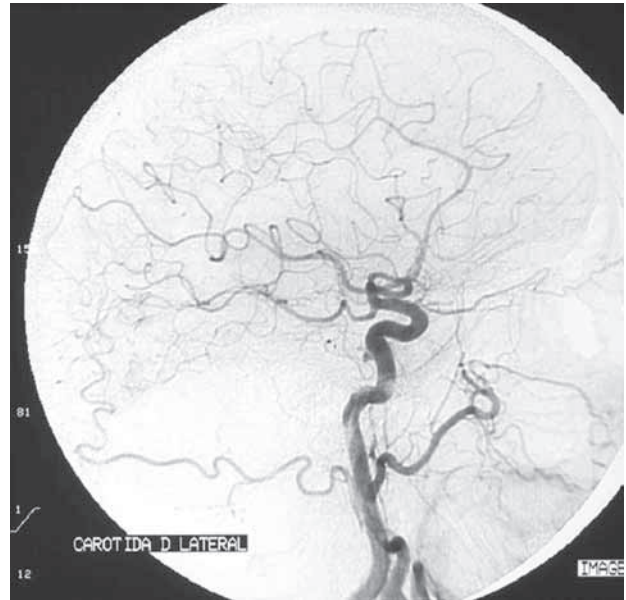


Figura 2. Corte coronal en T2 en el que se aprecia un aumento significativo en el calibre de los músculos extraoculares a nivel del ojo derecho. Igualmente es destacable la diferente densidad si los comparamos con los del ojo izquierdo.

III. Enero de 2002: "Esto no se acaba de poner bien"

La paciente acudió a revisión en las fechas indicadas. Refería muy leve mejoría a pesar de realizar el tratamiento de forma correcta. Se consideró que la evolución no era la típica de una miositis orbitaria y, basándose en ello, se procedió a nuevo ingreso (el tercero). La angiografía cerebral demostró, por fin, una fístula carotidocavernosa de bajo flujo (Figs. 3 y 4). La paciente fue derivada a otro centro donde se realizó tratamiento endovascular con resultado satisfactorio.



Figuras 3 y 4. Fístula carotidocavernosa de bajo flujo. Relleno de seno cavernoso de forma precoz (cuando el resto de vascularización cerebral está aún en fase arterial tardía).

Discusión

El presente caso ilustra, a nuestro modo de ver de una forma muy gráfica, la dificultad que puede entrañar el diagnóstico de una fístula carotidocavernosa (FCC) de bajo flujo. Llamativamente, nuestra paciente debutó con una cefalea discapacitante sin acompañarse, hasta 11 meses más tarde, de otro tipo de síntomas. La absoluta respuesta a indometacina y la negatividad de los estudios practicados nos permitieron sentar, con alto grado de convencimiento,

el diagnóstico de "hemisferia crónica indometacín-sensible".

La situación cambió por completo en la segunda visita. Las manifestaciones oculares dominaban el cuadro clínico mientras que la cefalea había pasado a un segundo plano. Lógicamente, las sospechas se dirigieron al seno cavernoso. La ausencia de alteraciones a este nivel y la "negatividad" de la angio-RM solicitada para, precisamente, descartar una fístula carotideocavernosa, nos hicieron asumir como "causa" lo que simplemente era una "consecuencia". Así, consideramos que tanto el tamaño como la diferente densidad de los músculos periorbitarios eran indicativos de su infiltración por un proceso inflamatorio. La negatividad de los estudios a la búsqueda de una etiología definida conllevó que la "supuesta miositis" fuese considerada idiopática.

Finalmente, la angiografía cerebral permitió sentar el diagnóstico definitivo de FCC, entidad en la que, como su propio nombre indica, existe una comunicación anómala entre el sistema arterial carotídeo y el seno cavernoso. Aunque muchas FCC tienen un origen traumático, también existen formas "espontáneas" en las que se ha invocado un papel etiopatogénico a la degeneración arteriosclerótica de la pared arterial. Sea como fuere, una vez diagnosticada una FCC, el objetivo último del tratamiento es la obliteración de la misma manteniendo permeable, a ser posible, la arteria carótida. En los casos en los que, como el aquí descrito, existe un bajo flujo, pueden intentarse las compresiones carotídeas que, en algunos casos, pueden facilitar la oclusión de la FCC. En otras ocasiones es preciso recurrir a una técnica endovascular.

La cefalea es un síntoma habitual de las FCC. Se pone en relación con la distensión de las estructuras del seno cavernoso. Las manifestaciones neurooftalmológicas

concomitantes permiten sospechar que existe una alteración estructural a nivel del seno cavernoso ipsilateral. En nuestra paciente nos llamó poderosamente la atención que la cefalea fuese, durante meses, el único síntoma ("centinela") y que, además, la respuesta a indometacina fuese tan llamativa, máxime cuando la paciente había recibido con anterioridad otros AINE y algún triptán oral que habían sido claramente ineficaces.

No olvidar que:

1. La aparición de una cefalea de reciente comienzo en la edad adulta sugiere una etiología secundaria.
2. El diagnóstico de una fístula carotideocavernosa puede ser difícil, en especial si se trata de una fístula de "bajo flujo" y no existen antecedentes traumáticos que hagan sospechar tal entidad.
3. La negatividad de una angio-RM no excluye, de forma fehaciente, la existencia de una fístula carotideocavernosa de bajo flujo. Si existe una sospecha clínica fundada debe realizarse un estudio angiográfico.

BIBLIOGRAFÍA

- Apple D, Boniuk M. Orbital myositis. Clinical pathological review. *Survey of Ophthalmology* 1996;1:66-78.
- Jansen O, Dörfler A, Forsting M, et al. Endovascular therapy of arteriovenous fistulae with electrolytically detachable coils. *Neuroradiology* 1999;41:951-7.
- Purdy PD. Management of carotid cavernous fistula. En: Hunt-Batjer H (ed). *Cerebrovascular Disease*. Filadelfia: Lippincott-Raven Publishers 1997:1159-68.
- Silberstein SD, Lipton RB, Goadsby PJ. Chronic daily headache. En: Silberstein SD, Lipton RB, Goadsby PJ (eds). *Headache in clinical practice*. Isis Medical Media 1998;101-14.