

Caso clínico

KRANION 2003;3:33-5

Cefalea como síntoma aislado de trombosis venosa cerebral masiva

J. GARCÍA GARCÍA, V. MATEOS

Caso clínico

Varón de 45 años de edad, sin antecedentes personales de interés y sin historia previa de cefaleas recurrentes. Acudió al Servicio de Urgencias por aquejar cefalea intensa, de cualidad opresivopulsátil y localización frontoorbitaria que había debutado, de forma aparentemente aguda, 4-5 días antes. En la anamnesis dirigida no se recogieron factores precipitantes de ningún tipo. Tampoco existía antecedente traumático ni proceso infeccioso intercurrente. Como síntomas asociados señalaba "malestar general", marcada sonofotofobia (con necesidad de aislamiento sensorial) y sensación nauseosa. La cefalea empeoraba con la actividad física y la tos e interfería el sueño nocturno. Había realizado tratamiento sintomático con AINE sin apreciar mejoría franca. Tanto la exploración neurológica (incluyendo fondo de ojo) como la general fueron consideradas normales. En el Servicio de Urgencias se realizaron una TC craneal y una punción lumbar, siendo ambos estudios normales. El paciente fue ingresado en planta de hospitalización y se prescribió tratamiento sintomático con AINE, antieméticos, benzodiazepinas y dexametasona. La evolución fue satisfactoria en cuanto a mejoría en la intensidad de la cefalea aunque con exacerbaciones episódicas de la misma. En ningún momento se apreciaron anomalías en la exploración neurológica que se mantuvo, durante toda la hospitalización, dentro de la normalidad. Se procedió a realizar una RM craneal (Fig. 1) que mostró

una trombosis del sistema venoso cortical y de los senos longitudinal superior y lateral derecho con afectación, incluso, de la vena yugular interna derecha. El estudio se complementó con una angio-RM que confirmó una falta de relleno en el seno longitudinal superior (Fig. 2). Se inició tratamiento anticoagulante (inicialmente con heparinas de bajo peso molecular y posterior paso a dicumarínicos) y la evolución clínica fue enteramente satisfactoria con mejoría progresiva y desaparición paulatina de la cefalea. Los dicumarínicos se mantuvieron durante 3 meses y fueron retirados al comprobar (mediante RM y angio-RM) la recanalización completa del sistema venoso cerebral.

Discusión

La expresividad clínica de las trombosis venosas cerebrales (TVC) es muy variable y, sin duda, la cefalea es el síntoma más frecuente de presentación. Ésta puede preceder, incluso días o semanas, al resto del cortejo sintomático que, en su expresión más florida, conlleva una situación de hipertensión endocraneal (cefalea, vómitos, papiledema), crisis, déficits focales uni o bilaterales y afectación del nivel de conciencia.

La cefalea de la TVC no tiene un patrón específico. En general, se trata de una cefalea holocraneal (aunque

Dirección para correspondencia:

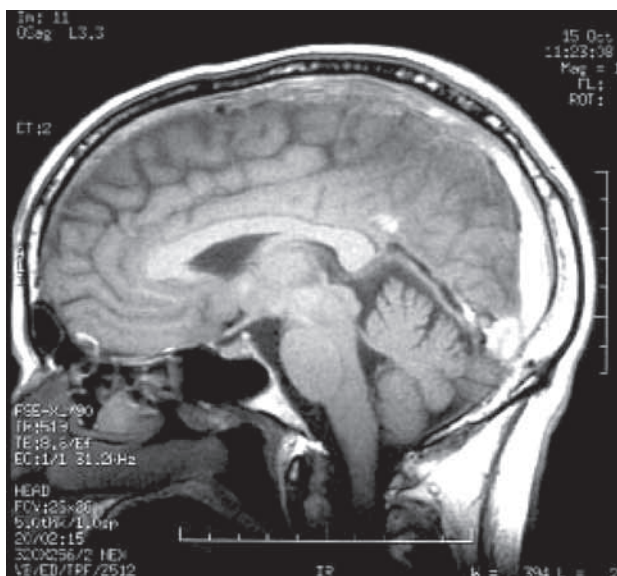

Figura 1. RM. Plano sagital. Aumento de densidad a nivel del seno longitudinal superior y, parcialmente del seno recto.

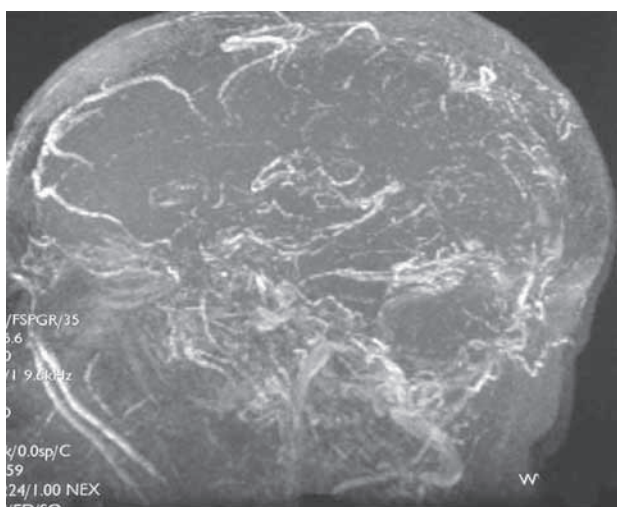


Figura 2. Angio-RM. Fase venosa. Ausencia de relleno de contraste en el seno longitudinal superior.

puede ser localizada), de cualidad opresiva (aunque ocasionalmente puede ser pulsátil), de intensidad variable (desde leve hasta muy intensa) y con un ritmo de presentación también variable (constante o intermitente). En definitiva, unas características que, por sí solas, hacen difícil (cuando no imposible) llegar a un diagnóstico etiológico cuyo planteamiento se basará, en general, en los síntomas o signos asociados. Así, la constatación de papiledema, déficits focales (con frecuencia abigarrados y sin comportar un "patrón vascular clásico"), crisis (parciales con o sin generalización) y alteraciones en el estatus mental (desde la confusión al coma) permiten sustentar la sospecha diagnóstica de TVC. Si

tomamos como referencia la serie de M.G. Bousser, sobre 160 casos de TVC la cefalea estaba presente en 131 (81,9%) y sólo en 7 pacientes la cefalea era, como en el caso aquí referido, el único síntoma. Esta circunstancia puede plantear serias dificultades diagnósticas, máxime si (no es nuestro caso) el paciente sufre una cefalea primaria. Recientemente, Cumurciuc, et al. han presentado en la 12th European Stroke Conference (mayo de 2003) una revisión de una serie de 71 pacientes con TVC, analizando específicamente el subgrupo de pacientes (únicamente 8) en quienes la cefalea fue la única manifestación de su TVC. Mientras que en 5 de estos pacientes la TVC estaba limitada al seno lateral, en los 3 restantes se asociaba trombosis de otros senos y/o de la vena yugular interna (como el caso aquí presentado). La evolución fue, igualmente, satisfactoria en todos los casos.

El diagnóstico de presunción de una TVC puede, por fortuna, ser fácilmente confirmado mediante las técnicas de neuroimagen. Tanto la RM como la angio-RM permiten ver, con gran fiabilidad, el seno o senos trombosados. Confirmado el diagnóstico, la labor del clínico debe centrarse en la identificación de la etiología responsable y en el tratamiento de la propia TVC. Hoy en día sabemos que, aparte de las etiologías clásicas (infecciones de vecindad o sistémicas, puerperio, conectivopatías, etc.), algunos trastornos de la coagulación (déficit de proteínas C y S, factor V Leiden...) pueden desempeñar un importante papel etiopatogénico hasta el punto de ser responsables de hasta el 70% de los casos de TVC que vemos en nuestros hospitales. De todas formas, y a pesar de realizar un estudio exhaustivo, aún queda una cuarta parte de pacientes en los que no se consigue identificar una etiología.

El tratamiento de la TVC ha sido motivo de controversia durante muchos años. A día de hoy, sin embargo, existe consenso en la utilización de los anticoagulantes (en las fases iniciales con heparina -convencional o de bajo peso molecular- y después con dicumarínicos), aunque sigue siendo motivo de debate el período de tiempo durante el cual debemos mantener esta medicación (habitualmente entre 3 y 6 meses). El uso de fibrinolíticos en la fase aguda no está consensuado y hoy en día sólo se utilizan en los casos de mala evolución a pesar del tratamiento anticoagulante estándar. El resto de fármacos a utilizar lo serán en función de los síntomas del paciente (antiepilépticos...) o en función de la etiología demostrada (antibióticos...).

No olvidar que:

1. La presencia de "criterios de alarma" en un paciente con cefalea obliga a considerar, siempre, una etiología secundaria. En nuestro paciente cabe resaltar:

- a. Cefalea de reciente aparición por encima de los 40 años
 - b. Cefalea de instauración brusca
 - c. Rebeldía al tratamiento sintomático
2. Ante la sospecha de una cefalea sintomática es preciso realizar neuroimagen.
 - a. En nuestro paciente la TC craneal (así como el LCR) había sido normal. El convencimiento de que se trataba de una cefalea sintomática aconsejó la práctica de una RM craneal que permitió establecer el diagnóstico.
 3. Aunque la TVC suele tener una alta expresividad clínica cabe encontrar casos paucisintomáticos. Una actitud de alerta ante una cefalea de reciente comienzo, con independencia de la intensidad de ésta, es la mejor forma de evitar que pasen desapercibidas situaciones potencialmente graves como son las TVC.

a. En 7/160 pacientes (poco más del 4%) de la serie de M.G. Bousser la cefalea fue el único síntoma.

BIBLIOGRAFÍA

- Ameri A, Bousser MG. Cerebral venous thrombosis. *Neurol Clin* 1992;10:87-111.
- Bousser MG. Cerebral venous thrombosis. Nothing, heparin or local thrombolysis? *Stroke* 1999;30:481-3.
- Bousser MG, Good J, Kittner S, Silberstein SD. Headache associated with vascular disorders. En: Silberstein SD, Lipton RB, Dalessio DJ (eds). *Wolff's Headache and other head pain*. Nueva York: Oxford University Press 2001:349-92.
- Cumurciuc AR, Crassard I, Sarov M, Valade D, Bousser MG. Isolated headache as the only manifestation of the cerebral venous thrombosis. *Cerebrovasc Dis* 2003;16(Suppl 4):110.
- De Brujin SFTM, et al. Clinical features and pronostic factors of cerebral venous sinus thrombosis in a prospective series of 59 patients. *J Neurol Neurosurg Psichiatry* 2001;70:105-8.